

早期子宫内膜癌保留生育功能治疗专家共识 (2022 年版)

中国研究型医院学会妇产科专业委员会

一、概述

子宫内膜癌 (endometrial cancer, EC) 是女性生殖道常见恶性肿瘤, 约 25% 的患者发生在绝经前, 3%~5% 的患者发病年龄 < 40 岁, 并且近年来年轻子宫内膜癌患者发病率呈上升趋势。约 80% 的年轻子宫内膜癌为 I 型, 分化良好。

年轻子宫内膜癌患者的临床及病理特征为: ① 月经不规律, 或不规则阴道流血, 少数患者月经无异常; 病史中经常合并肥胖、多囊卵巢综合征 (polycystic ovarian syndrome, PCOS) 及不孕不育等。② 组织类型为子宫内膜样腺癌 (endometrioid adenocarcinoma, EA), 通常由子宫内膜不典型增生发展而来。雌激素受体 (estrogen receptor, ER) 和孕激素受体 (progesterone receptor, PR) 表达阳性; 肿瘤细胞多为高分化 (G1), 病变进展缓慢, 预后好。③ 子宫内膜样腺癌 I 期高分化时, 盆腔或腹主动脉旁淋巴结转移风险为 1%~5%^[1], 合并卵巢恶性肿瘤或者转移到卵巢的风险约为 1%~4.5%^[2-3]。

基于以上特点, 对于有生育要求的年轻早期子宫内膜癌患者, 可以保留生育功能治疗。但应重视治疗前及治疗中的综合评估、治疗方案的选择和随访, 根据病情变化, 及时调整治疗策略, 重视肿瘤的预后, 保障患者生命安全。

二、适应证

早期子宫内膜癌保留生育功能需要完全满足以下条件: ① 年龄 ≤ 40 岁, 有强烈的生育愿望; ② 病理组织类型为子宫内膜样腺癌, 高分化 (G1); ③ 影像学检查证实肿瘤局限在子宫内膜; ④ ER、PR 均阳性表达; ⑤ 分子分型为非特殊分子亚型 (no specific molecular profile, NSMP); ⑥ 无孕激素治疗禁忌证; ⑦ 治疗前经遗传学和生殖医学专家评估, 无其他生育障碍因素; ⑧ 签署知情同意书, 并有较好的随访条件。关于适应证以下几点说明。

1. 年龄: 对于 40~45 岁患者, 如其强烈要求保留生育功能, 在有经验的医师团队充分评估和患者充分知情下, 可考虑给予保留生育功能治疗^[4-5]。

2. 病理分级: G2 子宫内膜样腺癌, 在不合并其他高危因素及不孕因素时, 小样本的研究显示完全缓解率为 73.9%^[6], 严密监测下可以考虑保留生育功能, 但治疗所需时间可能较长。

3. 影像学检查: 首选盆腔磁共振成像 (magnetic

resonance imaging, MRI), 推荐增强 MRI, 并垂直肿瘤切面进行扫描, 高分辨 MRI 未见子宫肌层浸润及子宫外盆腔内肿瘤浸润或转移; 如超声怀疑腹腔转移, 需行腹盆腔 CT 检查, 推荐增强 CT; 低剂量胸部 CT 排除双肺转移或原发性肺癌。

4. 肌层浸润: 高分化子宫内膜样腺癌如仅浸润子宫浅肌层, 应系统评估淋巴结转移, 如盆腹腔增强 CT, 必要时行腹腔镜探查; 在不合并其他高危因素时, 在有经验的单位并严密监测下可以考虑保留生育功能^[7-8]。

5. PR 表达: 多数学者认为 PR 阳性是保留生育功能的前提条件, 并认为 PR 阴性是预后不良的因素^[9-10]。因此, 建议监测患者 PR 受体情况, 评估时应注明阳性百分比以及染色强度, 对于 PR 弱表达或阴性患者采取谨慎的态度, 不推荐进行保守治疗。

6. 分子分型: 推荐由病理学家进行分子分型结果判定^[11]。POLE 突变型临床预后好, 进展风险较低, 适合保留生育治疗。低拷贝数型 (CNL 型) 患者, 也称 NSMP 型, 有可能从内分泌治疗获益。微卫星高度不稳定型 (MSI-H 型) 患者存在错配修复功能缺陷, 应进一步检测是否存在 Lynch 综合征, 此时谨慎进行保留生育治疗。高拷贝数型 (CNH 型), 也称 P53 突变型, 不适合保留生育功能治疗。

7. 生育功能评估: ① 卵巢储备功能良好: 月经第 2~3 天血卵泡刺激素 (follicle stimulating hormone, FSH) < 12 IU/L, 抗苗勒氏管激素 (anti-Mullerian hormone, AMH) > 1.1 ng/mL, 基础窦卵泡数 (antral follicle count, AFC) > 7 个; ② 精液常规或睾丸、附睾穿刺结果提示有精子, 即使合并男性因素不育症, 也可实施保留生育功能治疗。遗传咨询或基因检测^[12]: 对有遗传性肿瘤家族史的患者, 如 Lynch 综合征或 Cowden 综合征等, 建议进行必要的遗传学咨询和基因检测, 如肿瘤组织的 MMR/MSI 状态检测。dMMR/MSI-H 时, 可行 MMR 基因 (MLH1、PMS2、MSH2 和 MSH6) 或 EPCAM 基因胚系检测。

8. 知情同意书: 患者应被告知保留生育功能治疗存在风险, 治疗期间需要严密定期随访, 治疗可能失败, 疾病可能进展, 后续有需要手术及其它辅助治疗的风险, 治疗药物存在副作用。

三、评估及随访

(一) 治疗前评估

1. 病史及检验学评估: 月经婚育史、治疗及疗效情况, 合并症如糖尿病、高血压、肥胖、高脂血症、子宫内膜异

位症、不孕症、PCOS 和血栓性疾病等，肿瘤史如 Lynch 综合征和 Cowden 综合征等，检验学包括但不限于血常规、生化、肿瘤标志物、出凝血等项目，用于基线指标测定、确诊患者合并症及严重程度。

2. 病理学评估：推荐宫腔镜直视下活检获取子宫内膜标本。由具有经验的病理医生进行阅片诊断，诊断内容包括病理类型、肿瘤分级，推荐免疫组化染色测定 ER、PR、p53、PTEN、PAX2、MMR (MLH1、PMS2、MSH2 和 MSH6) 等蛋白表达^[11]。有条件者建议进行子宫内膜癌分子分型检测：可采用免疫组化染色检测标本中 p53 基因突变及 MMR 蛋白的表达情况；采用测序法检测 POLE 基因突变情况。一旦具有 MMR 蛋白缺失，可进一步完成 Lynch 综合征的筛查。

3. 影像学评估：彩色多普勒超声和（或）盆腔 MRI 检查用于评估有无子宫深肌层浸润和子宫外病灶（卵巢转移、淋巴结转移等），并行必要的乳腺检查。

（二）治疗中评估

治疗每 12 周为一个疗程。每疗程结束时评估一次。主要包括疗效评估和不良反应评估，并给予相应处理。

1. 不良反应评估及处理：包括体重增加、不规则阴道流血、乳房胀痛、食欲下降、恶心、呕吐、皮疹、血栓栓塞性疾病等。测量体质量、腰围、腰/臀围比等，检测肝、肾功能等。可对症处理，严重时更换治疗方案或停止治疗。

2. 疗效评估：主要依靠影像学 and 病理学评估，推荐宫腔镜下采集内膜组织，进行病理学检查，建议病理评估按照治疗顺序，前后对比，动态观察形态学改变。

（1）疗效判定标准：包括病理学和影像学评估，以病理学为主。① 完全缓解（complete response, CR）：病理检查显示子宫内膜非典型增生或癌组织病变腺体全部消失，代之以扁平、立方小腺体，间质蜕膜样变或纤维化。影像学检查未见胸、腹、盆腔内存在肿瘤的证据。② 部分缓解（partial response, PR）：病变介于完全缓解和无反应之间，病变程度减轻，但仍有异型腺体成分，腺体结构及细胞异型程度较之前减轻，或治疗后病变范围明显缩小，可伴有或不伴有间质反应，由于子宫内膜病变的不同区域孕激素效应并不完全一致，可以采用百分比描述病变状态：以完全反应区域、部分反应区域及无反应区域所占样本百分比的形式描述其状态。通过多次活检病理变化的对比，可以为临床医师提供子宫内膜病变治疗后的动态变化信息，为下一步治疗方案的调整提供帮助；影像学检查提示子宫内膜癌的病灶有缩小征象。③ 无反应（no response, NR）：病变与治疗前相比较无变化（包括腺体结构及细胞异型程度），或仍有明确癌灶存在或非典型增生病变范围无减少；影像学检查提示子宫内膜癌的病灶无变化。④ 疾病进展（progressive disease, PD）：非典型增生进展为癌或癌组织分级上升（G1 进展为 G2 或 G3），或原病变为 p53 野生型表达，后续病变呈现进展为 p53 突变

型表达；或影像学显示子宫肌层浸润、子宫外病变，或远处转移，或淋巴结转移等。⑤ 复发（recurrence）：病变消失达到完全缓解后，再次活检标本中再次出现子宫内膜非典型增生或子宫内样癌病灶；或影像学提示子宫内膜和（或）肌层再次出现病灶。

（2）评估后处理：治疗 3 个月评估为 CR 时，建议继续巩固治疗 3 个月。连续两次病理学达到 CR 时，按照患者意愿分为尽快生育和暂不生育两种情况，希望尽快生育者可开始准备妊娠，推荐辅助生殖技术（assisted reproductive technology, ART），也可以期待自然妊娠；暂不生育者，推荐维持治疗。

1）完全缓解后的临床处理：① 助孕：完全缓解后，推荐积极助孕。根据生殖评估选择促排卵、人工授精或体外受精-胚胎移植（in vitro fertilization and embryo-transfer, IVF-ET）等辅助生殖技术，但其促排卵治疗中高雌激素状态对子宫内膜癌的影响，尚无明确结论，患者需对此充分知情同意，同时治疗过程中需选择适当治疗措施控制雌激素水平或子宫内膜保护措施。② 自然妊娠：有自然排卵和规律月经者可期待自然妊娠 3~6 个月。期待妊娠时间不宜过长，3~6 个月后仍未妊娠时，应及时予以相应的检查及采用辅助生殖技术治疗。由于合并肥胖的患者自然妊娠率较不伴肥胖的患者明显降低，建议合并肥胖的患者积极通过饮食控制、加强运动等生活方式干预减轻体重，对于生活方式干预减重效果不佳者，请专家评估是否需要药物干预，病情完全缓解后尽早 ART 助孕。期待自然妊娠期间宜采用孕激素保护子宫内膜。③ 维持治疗：患者在完全缓解后，等待生育或暂时不生育期间，应给予维持治疗预防复发。常用的维持治疗方式有：宫腔内放置释放孕激素的宫内装置左炔诺孕酮宫内缓释系统（levonorgestrel releasing intrauterine system, LNG-IUS），周期性口服小剂量孕激素（例如地屈孕酮 20~40 mg/d，每月 ≥ 10~12 d），或复方口服避孕药（combined oral contraceptive, COC）。维持治疗期间每 3~6 个月进行超声检查，必要时行子宫内膜病理学或宫腔脱落细胞学检查除外复发。

2）部分缓解及无反应或进展患者的处理，参见本共识相关治疗方案。

四、治疗方案

（一）药物治疗：首选孕激素。

1. 目前最常用的孕激素是醋酸甲羟孕酮（medroxyprogesterone, MPA）和醋酸甲地孕酮（megestrol acetate, MA）。NCCN 指南也推荐 LNG-IUS，并建议联合全身用药使用。

2. 常用剂量：MPA 每日 250~500 mg 或 MA 每日 160~320 mg，口服。治疗期间可根据症状、不良反应和子宫内膜厚度的变化等在上述范围内调整剂量。

3. 效果：一般在孕激素用药后 12 周起效，多数病例在用药 6 个月后子宫内膜病变能够逆转，达到完全缓解。一般有效率为 70.7%~81.1%，复发率为 21.0%~42.4%^[13]。体

质指数 (BMI) 更高的患者容易导致治疗失败和复发^[14]。目前有报道治疗时间延长,可提高治疗有效率^[15]。并未发现使用更大剂量孕激素可以取得更好的治疗效果。宫腔内放置 LNG-IUS,向宫腔内释放孕激素,降低了全身用药性副作用,因此对于不能耐受口服大剂量孕激素全身治疗的患者,可采用 LNG-IUS。对于子宫内膜非典型增生,LNG-IUS 和口服孕激素疗效相近。对于子宫内膜癌,单独使用 LNG-IUS 的 CR 率为 22%~81.3%^[16],因此建议 LNG-IUS 联合其他药物使用。

4. 无法耐受大剂量孕激素治疗、有孕激素治疗禁忌、治疗效果欠佳或 BMI 过大时(如 $\geq 30 \text{ kg/m}^2$),可选用以下方案治疗:① LNG-IUS 联合促性腺激素释放激素类似物(GnRH-a)^[17],3.6 mg/3.75 mg,每 28 天皮下注射一次;② GnRH-a 联合芳香化酶抑制剂^[17-18],例如来曲唑,2.5 mg,每日 1 次口服。③ 中医药辅助治疗。

5. 合并 PCOS 和/或肥胖的患者,可考虑同时使用二甲双胍^[19],每日 750~2 000 mg,分 3 次服用,同时调整生活方式。合并 2 型糖尿病的患者,建议降糖药物首选二甲双胍。

(二) 手术治疗

宫腔镜下切除病灶组织,可与药物治疗联合使用。目的是尽量减少肿瘤负荷,提高疗效,缩短达到完全缓解所需时间^[20]。注意:建议有经验的医生操作、冷刀切除、缩短操作时间并调低膨宫压力。尽量保护子宫内膜,防止医源性肿瘤扩散,并注意预防宫腔粘连。

(三) 一般治疗

子宫内膜癌通常合并 2 型糖尿病、高血压和肥胖,需积极治疗合并症。建议调整生活方式并给予必要的体重管理,使 $\text{BMI} \leq 24 \text{ kg/m}^2$,提升疗效,改善妊娠结局^[21]。中医药辅助治疗。

(四) 终止保留生育功能治疗

符合下列任何情况之一者,应停止保留生育功能的治疗,并行手术治疗,是否保留卵巢取决于患者年龄和病变风险。① 有确切证据证实疾病进展者;② 持续治疗 12 个月以上,未找到疾病改善方案者;③ 不再要求保留生育功能或不能耐受保留生育功能治疗者。子宫内膜癌保留生育功能治疗流程图见图 1。

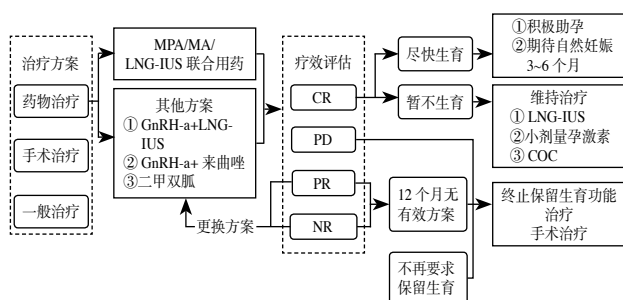


图 1 子宫内膜癌保留生育功能治疗流程图

五、子宫内膜癌保留生育功能后助孕策略

鉴于子宫内膜癌保留生育功能缓解后复发高峰在 1 年

内^[22],建议保留生育功能治疗达到完全缓解后,尽快行孕前检查,明确是否存在影响妊娠的因素。根据不同情况实施个体化助孕方案。如监测排卵、诱导排卵,对于发现子宫内膜病变前已经存在不孕病史,应该尽快明确不孕的病因,有针对性的治疗。对于有 ART 指征的患者积极行 ART 助孕治疗。助孕时,尽量缩短子宫内膜病变完全缓解到妊娠的间期,并随时注意子宫内膜情况,及时发现病变复发的可能。见图 2。

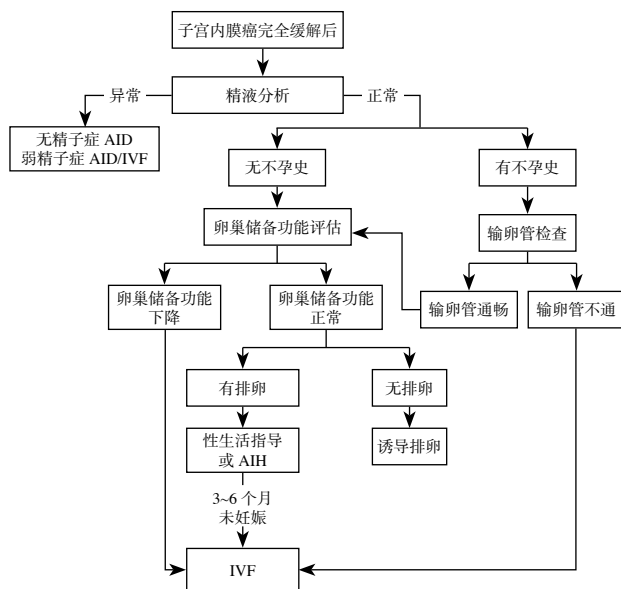


图 2 子宫内膜癌保留生育功能治疗完全缓解后助孕流程图
注:AID (artificial insemination by donor): 供精人工授精;AIH (artificial insemination by husband): 夫精人工授精

1. 助孕策略选择:① 卵巢储备功能良好、有排卵、输卵管通畅、精液基本正常的夫妇,建议自然妊娠。监测排卵、指导性生活,期待 3~6 个月。如仍未孕,建议采用 ART 助孕。该情况也可直接采用 ART 助孕治疗。② 卵巢储备功能良好、无排卵、输卵管通畅、精液基本正常的夫妇,建议诱导排卵、指导性生活。鉴于子宫内膜癌是雌激素依赖性肿瘤,建议使用芳香化酶抑制剂(例如,来曲唑)诱导排卵。如 3~6 个月仍未孕,建议采用 ART 助孕。也可直接采用 ART 助孕治疗。③ 合并肥胖症、多囊卵巢综合征、无排卵和卵巢储备功能下降等患者,由于此类患者自然妊娠较为困难,建议尽早采用 ART 助孕治疗。

2. 辅助生殖技术助孕

(1) 人工授精 (intrauterine insemination, IUI): 如输卵管通畅,精液常规提示弱精子症或具备人工授精指征者,采用 IUI 助孕。

(2) IVF-ET: 如 IUI 后未孕或合并 IVF-ET 的指征,建议采用 IVF-ET 助孕。建议以妊娠为目的,可放宽 IVF 的指征。为了降低促排卵期间血雌激素水平,建议联合使用芳香化酶抑制剂(如,来曲唑)进行控制性卵巢刺激治疗^[23]。根据精液的情况行 IVF-ET 或单精子卵胞浆内注射技

术 (intracytoplasmic sperm injection, ICSI) 实施受精、胚胎移植。

注意事项: ① 鉴于获得临床妊娠会降低复发风险, 推荐积极的助孕措施 [24-25]。② 控制性卵巢刺激期间因多个卵泡发育、雌激素水平升高, 可能有增加子宫内膜癌复发风险, 建议使用低剂量促性腺激素治疗, 并推荐使用来曲唑等药物进行高雌激素控制, 减少对内膜的刺激。使用 LNG-IUS 期间, 卵巢刺激的效果不受影响。③ 为降低卵巢过度刺激综合征 (ovarian hyperstimulation syndrome, OHSS) 风险, 推荐使用拮抗剂方案、温和刺激方案、孕激素方案等。若胚胎未移植或移植后未孕, 建议尽早将患者转诊至妇科肿瘤医生, 评价促排卵治疗后子宫内膜的情况。④ 未成熟卵体外成熟技术无需使用促排卵治疗, 对于合并多囊卵巢综合征等或卵巢储备功能良好的患者可作为辅助生殖治疗方法。⑤ 部分患者采用中医治疗, 可能改善卵巢功能和子宫内膜容受性。

(3) 卵母细胞冷冻保存: 卵母细胞冷冻保存也是可选择的治疗方案之一, 根据患者情况或伦理考虑选择使用。特别提示: 已冻存卵母细胞或胚胎的患者, 如在获得妊娠前因疾病复发、进展行子宫切除术, 助孕治疗需严格遵照国家法律法规进行。

六、子宫内膜癌保留生育功能治疗后妊娠患者的围产期管理

1. 妊娠期监测: Meta 分析结果显示, 子宫内膜癌及子宫内膜非典型增生保育患者的流产率为 20.6% [26], 所以早孕期应关注流产发生的风险。整个妊娠期需做好营养及体质量管理, 监测患者妊娠期代谢系统相关并发症, 例如: 妊娠期糖尿病 (gestational diabetes mellitus, GDM)、妊娠期高血压疾病 (hypertensive disorders in pregnancy, HDP)、高血脂、甲状腺功能异常等; 评估血栓风险; 超声监测胎盘位置, 警惕前置胎盘或胎盘植入发生的可能性; 关注宫颈管长度的变化, 警惕多次宫腔镜操作后宫颈机能不全的可能。一旦临床诊断 GDM、HDP 或前置胎盘、胎盘植入, 可参照相应的临床指南进行管理。

2. 分娩期处理: 妊娠顺利, 可于妊娠 41 周前终止妊娠, 如果出现相应的并发症, 则根据具体病情选择终止妊娠的孕周。子宫内膜癌保留生育功能治疗后不是剖宫产的手术指征, 可依据产科指征选择分娩方式, 珍贵儿可适当放宽手术指征。

由于多次宫腔操作史, 存在胎盘因素导致的产后出血风险, 注意积极预防并处理。建议剖宫产术中对于子宫内膜多点活检 (尤其根据妊娠前诊刮或宫腔镜结果进行活检)。胎盘组织、胎膜及胎盘附着面蜕膜送病理。这类患者在终止妊娠后, 均应按常规进行随访。子宫内膜癌患者成功妊娠后的孕期管理流程见图 3。

3. 分娩后处理: 完成生育后, 产后的子宫仍然面临肿瘤复发的风险, 特别是伴有复发高危因素, 如子宫内膜样腺癌中分化 (G₂)、有肌层浸润、BMI > 30 kg/m² 等, 建议切除

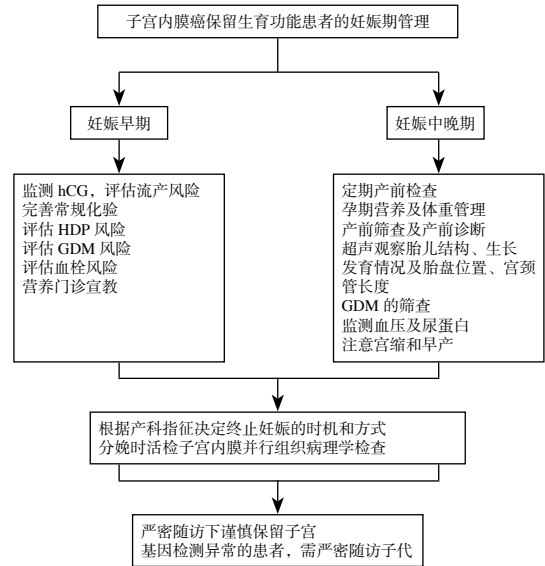


图 3 子宫内膜癌患者成功妊娠后的妊娠期管理流程

子宫, 可以考虑不行双侧卵巢切除术及系统的腹膜后淋巴结切除术。对于强烈继续保留生育功能的患者, 如无复发的高危因素及复发病史, 应充分告知其复发及疾病进展风险, 严密随访下谨慎地保留子宫。随访期间, 推荐尽早维持治疗预防复发, 哺乳期可放置 LNG-IUS, 保护分娩后的子宫内膜。

七、存在问题及展望

本共识希望能对各级医疗机构和医师的临床工作提供参考。由于子宫内膜癌病因尚未完全明确, 保留生育功能的临床研究缺大样本和 (或) 随机对照的临床试验。现有数据多来自于队列研究、病例系列分析、小型非随机临床试验, 循证医学的证据尚不充分。多中心临床研究尚在进行中, 目前采用的干预手段是否恰当, 现有治疗方案是否综合考虑了子宫内膜癌治疗、子宫内膜保护, 分子分型及分子特征在保育治疗中的意义, 治疗后疾病复发与以往手术切除后的复发意义是否不同, 治疗对生育结局及社会心理等方面的影响, 以及对患者后代成长、健康问题的认识等方面仍缺乏充分数据证实。因此, 迫切需要多中心、大样本和 (或) 随机对照临床试验, 为临床工作提供更多更可靠的循证医学证据。

执笔人: 周蓉 (北京大学人民医院)、王益勤 (北京大学人民医院)、鹿群 (首都医科大学附属北京朝阳医院)、刘国莉 (北京大学人民医院)、王建六 (北京大学人民医院)

指导顾问: 郎景和 (北京协和医院)、魏丽惠 (北京大学人民医院)、乔杰 (北京大学第三医院)、马丁 (华中科技大学同济医学院附属同济医院)

参与讨论专家 (按汉语姓氏拼音字母顺序排列): 曹冬焱 (北京协和医院)、陈晓军 (复旦大学附属妇产科医院)、崔琳琳 (山东大学第二医院)、郭红燕 (北京大学第三医院)、何勉 (中山医科大学第一附属医院)、李科珍 (华中科技大学同济医学院附属同济医院)、李蓉 (北京大学第三医院)、刘从容 (北京大学第三医院)、柳鹏 (北京大学人民医院)、李晓丹 (北京大学人民医院)、

马晓欣(中国医科大学附属盛京医院)、曲芃芃(天津市中心妇产科医院)、沈丹华(北京大学人民医院)、田莉(北京大学人民医院)、王颖梅(天津医科大学总医院)、王屹(北京大学人民医院)、王志启(北京大学人民医院)、薛凤霞(天津医科大学总医院)、姚元庆(香港大学深圳医院)、张岩(北京大学第一医院)、张晓波(北京大学人民医院)、郑莹(四川大学华西第二医院)、周翔海(北京大学人民医院)。

参考文献

- [1] Creasman WT, Morrow CP, Bundy BN, et al. Surgical pathologic spread patterns of endometrial cancer. A Gynecologic Oncology Group Study[J]. *Cancer*, 1987, 60(8 Suppl): 2035-2041. DOI: 10.1002/1097-0142(19901015)60: 8+ <2035: : aid-cncr2820601515>3.0.co;2-8.
- [2] Song T, Seong SJ, Bae DS, et al. Synchronous primary cancers of the endometrium and ovary in young women: A Korean Gynecologic Oncology Group Study[J]. *Gynecol Oncol*, 2013, 131(3): 624-628. DOI: 10.1016/j.ygyno.2013.09.009.
- [3] Lin KY, Miller DS, Bailey AA, et al. Ovarian involvement in endometrioid adenocarcinoma of uterus[J]. *Gynecol Oncol*, 2015, 138(3): 532-535. DOI: 10.1016/j.ygyno.2015.07.012.
- [4] 中华医学会妇科肿瘤学分会. 妇科恶性肿瘤保留生育功能临床诊治指南[J]. *中华妇产科杂志*, 2014, 49(4): 243-248. DOI: 10.3760/cma.j.issn.0529-567x.2014.04.002.
- [5] 陈晓军, 杨佳欣, 王华英, 等. 子宫内膜非典型增生和早期子宫内膜样癌的保留生育功能治疗及评估的建议[J]. 2019, 54(2): 80-86. DOI: 10.3760/cma.j.issn.0529-567x.2019.02.003.
- [6] Falcone F, Leone Roberti Maggiore U, Di Donato V, et al. Fertility-sparing treatment for intramucous, moderately differentiated, endometrioid endometrial cancer: A Gynecologic Cancer Inter-Group (GCIG) study[J]. *J Gynecol Oncol*, 2020, 31(5): e74. DOI: 10.3802/jgo.2020.31.e74.
- [7] Park JY, Kim DY, Kim TJ, et al. Hormonal therapy for women with stage IA endometrial cancer of all grades[J]. *Obstet Gynecol*, 2013, 122(1): 7-14. DOI: 10.1097/AOG.0b013e3182964ce3.
- [8] Casadio P, La Rosa M, Alletto A, et al. Fertility sparing treatment of endometrial cancer with and without initial infiltration of myometrium: A single center experience[J]. *Cancers (Basel)*, 2020, 12(12): 3571. DOI: 10.3390/cancers12123571.
- [9] Ehrlich CE, Young PC, Stehman FB, et al. Steroid receptors and clinical outcome in patients with adenocarcinoma of the endometrium[J]. *Am J Obstet Gynecol*, 1988, 158(4): 796-807. DOI: 10.1016/0002-9378(88)90075-0.
- [10] Ingram SS, Rosenman J, Heath R, et al. The predictive value of progesterone receptor levels in endometrial cancer[J]. *Int J Radiat Oncol Biol Phys*, 1989, 17(1): 21-27. DOI: 10.1016/0360-3016(89)90365-9.
- [11] 中华医学会妇产科分会病理学组, 中国研究型医院学会超微与分子病理学分会妇科学组. 子宫内膜癌保育治疗前后病理评估专家共识[J]. *中华病理学杂志*, 2022, 51(11): 1110-1114. DOI: 10.3760/cma.j.cn112151-20220322-00212.
- [12] Abu-Rustum NR, Yashar CM, Bradley K, et al. NCCN Guidelines® Insights: Uterine neoplasms. Version 3.2021[J]. *J Natl Compr Canc Netw*, 2021, 19(8): 888-895. DOI: 10.6004/jnccn.2021.0038.
- [13] Fan Z, Li H, Hu R, et al. Fertility-preserving treatment in young women with grade I presumed stage IA endometrial adenocarcinoma: A meta-analysis[J]. *Int J Gynecol Cancer*, 2018, 28(2): 385-93. DOI: 10.1097/igc.0000000000001164.
- [14] Gallos ID, Ganesan R, Gupta JK. Prediction of regression and relapse of endometrial hyperplasia with conservative therapy[J]. *Obstet Gynecol*, 2013, 121(6): 1165-1171. DOI: 10.1097/AOG.0b013e31828cb563.
- [15] Wang Y, Zhou R, Wang H, et al. Impact of treatment duration in fertility-preserving management of endometrial cancer or atypical endometrial hyperplasia[J]. *Int J Gynecol Cancer*, 2019, 29(4): 699-704. DOI: 10.1136/ijgc-2018-000081.
- [16] Chen X. The current situation of the levonorgestrel intrauterine system (LNG-IUS) in conservative treatment for patients with early-stage endometrial cancer and atypical hyperplasia[J]. *J Gynecol Oncol*, 2019, 30(4): e79. DOI: 10.3802/jgo.2019.30.e79.
- [17] Chen J, Cao D, Yang J, et al. Oncological and reproductive outcomes for gonadotropin-releasing hormone agonist combined with aromatase inhibitors or levonorgestrel-releasing intrauterine system in women with endometrial cancer or atypical endometrial hyperplasia[J]. *Int J Gynecol Cancer*, 2022, 32(12): 1561-1567. DOI: 10.1136/ijgc-2022-003882.
- [18] Zhang Z, Huang H, Feng F, et al. A pilot study of gonadotropin-releasing hormone agonist combined with aromatase inhibitor as fertility-sparing treatment in obese patients with endometrial cancer[J]. *J Gynecol Oncol*, 2019, 30(4): e61. DOI: 10.3802/jgo.2019.30.e61.
- [19] Mitsuhashi A, Habu Y, Kobayashi T, et al. Long-term outcomes of progestin plus metformin as a fertility-sparing treatment for atypical endometrial hyperplasia and endometrial cancer, patients[J]. *J Gynecol Oncol*, 2019, 30(6): e90. DOI: 10.3802/jgo.2019.30.e90.
- [20] 张宏伟, 陈晓军. 宫腔镜下全面评估和病灶去除在子宫内膜癌保留生育治疗中的价值[J]. *实用妇产科杂志*, 2021, 37(7):486-488.
- [21] Fernandez-Montoli ME, Sabadell J, Contreras-Perez NA. Fertility-sparing treatment for atypical endometrial hyperplasia and endometrial cancer: A cochrane systematic review protocol[J]. *Adv Ther*, 2021, 38(5): 2717-2731. DOI: 10.1007/s12325-021-01693-y.
- [22] Novikova OV, Nosov VB, Panov VA, et al. Live births and maintenance with levonorgestrel IUD improve disease-free survival after fertility-sparing treatment of atypical hyperplasia and early endometrial cancer[J]. *Gynecol Oncol*, 2021, 161(1):152-159. DOI: 10.1016/j.ygyno.2021.01.001.
- [23] Kim SW, Kim H, Ku SY, et al. A successful live birth with in vitro fertilization and thawed embryo transfer after conservative treatment of recurrent endometrial cancer[J]. *Gynecol Endocrinol*, 2018, 34(1): 15-19. DOI: 10.1080/09513590.2017.1342239.
- [24] Xiao Z, Song Z, Wang J, et al. Pregnancy outcomes after fertility preservation in women with endometrial carcinoma and atypical endometrial hyperplasia: A systematic review and meta-analysis[J]. *Gynecol Obstet Clin Med*, 2021, 1(4): 7. DOI: 10.1136/ijgc-2021-002699.
- [25] Park JY, Kim DY, Kim JH, et al. Long-term oncologic outcomes after fertility-sparing management using oral progestin for young women with endometrial cancer (KGOG 2002)[J]. *Eur J Cancer*, 2013, 49(4): 868-874. DOI: 10.1016/j.ejca.2012.09.017.
- [26] De Rocco S, Buca D, Oronzii L, et al. Reproductive and pregnancy outcomes of fertility-sparing treatments for early-stage endometrial cancer or atypical hyperplasia: A systematic review and meta-analysis[J]. *Eur J Obstet Gynecol Reprod Biol*, 2022, 273: 90-97. DOI: 10.1016/j.ejogrb.2022.04.019.

(收稿日期: 2022-12-27)